



DIVERTICULO DE CIEGO. REPORTE DE UN CASO

Agustín Soteras, Luciano Mura, Daniel S. Mansilla, Jorge Saliba, Paul Lada.

Servicio de guardia central. Hospital Nacional de Clínicas
Universidad Nacional de Córdoba,



INTRODUCCIÓN

El divertículo de ciego es una lesión benigna, poco frecuente, generalmente asintomático. Se pone de manifiesto por sus complicaciones inflamatorias/perforativas y hemorrágicas. La diverticulitis cecal, acompañada o no de perforación, se presenta clínicamente indistinguible de una apendicitis aguda. La conducta óptima se encuentra aún en discusión, con propuestas que van desde el tratamiento antibiótico exclusivo a manejo percutáneo y conducta quirúrgica (diverticulectomía, cecostomía o hemicolectomía). El divertículo solitario, como en este caso, es congénito, surgiendo del ciego en la sexta semana de gestación. Es considerado un "divertículo verdadero" e involucra toda la pared del colon.

CASO CLÍNICO

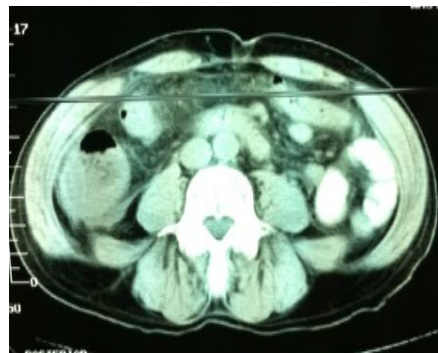
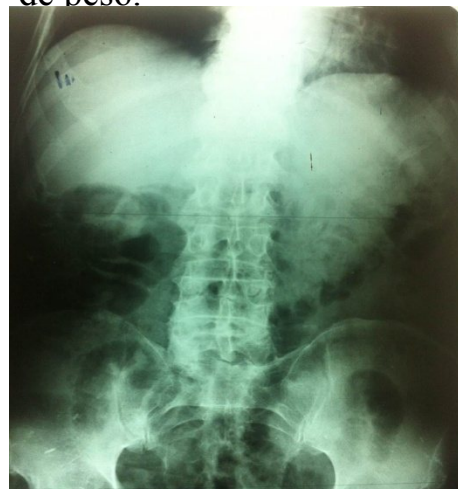Varón, 82 años, acude refiriendo dolor abdominal, de 14 hs de evolución, difuso, tipo cólico, de comienzo insidioso y de intensidad progresiva, con migración a flanco y fosa iliaca derecha, no relacionado con la ingesta, que no cede con la administración de antiespasmódicos ni antiácidos. Refiere náuseas e hiporexia no selectiva. Afebril, sin pérdida de peso.

TAC

Marcado engrosamiento parietal concéntrico irregular y extenso de ciego que compromete las asas yeyunales distales. Incremento en densidad de planos grasos vecinos. Adenopatías aisladas locales.

Rx Abdomen

Dilatación intestino delgado con dilatación de ciego con un diámetro estimado de 9 – 10 cm



RESULTADO: Frente al cuadro clínico y TAC sugestiva de tumor de ciego (inflamatorio vs carcinoma), se decide conducta quirúrgica. Laparotomía, se identifica líquido libre en FID, ciego edematoso, no tumor, se identifica divertículo con proceso inflamatorio y posible perforación. Hemicolectomía derecha, anastomosis término terminal. Buena evolución del paciente. Anatomía Patológica: Ciego con proceso inflamatorio, divertículo único, verdadero, con proceso inflamatorio (Diverticulitis cecal)

